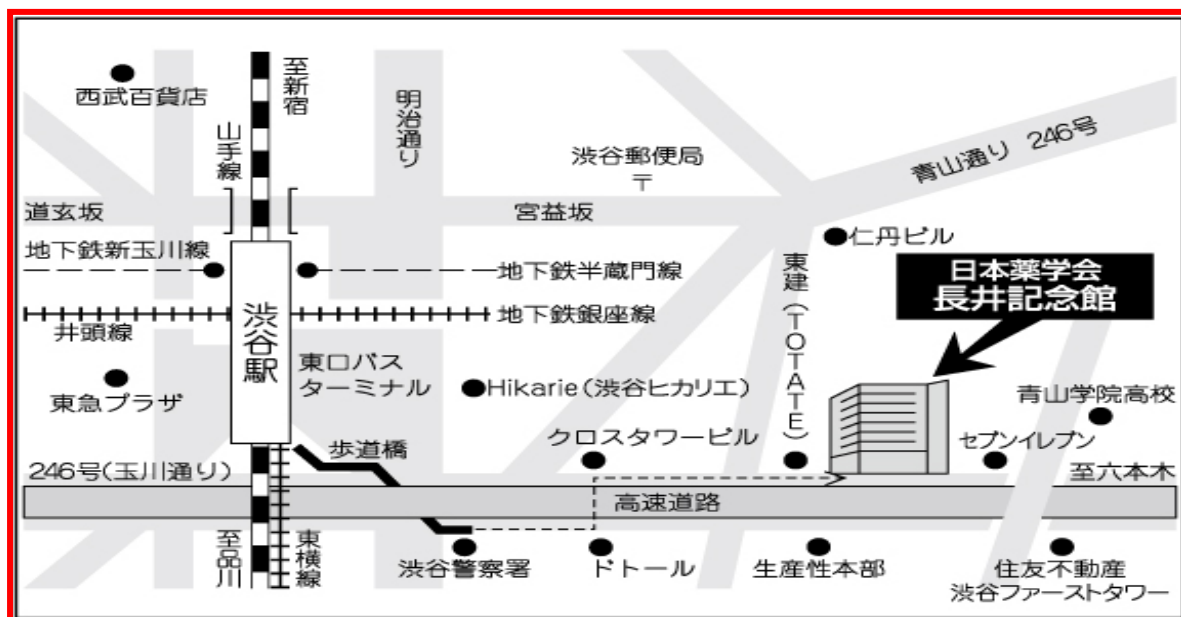


*** 会場は「長井記念ホール」に変更となります。
ご注意くださいよう宜しくお願い致します。**



鉄道：JR山手線、東急東横線、東急田園都市線、京王井の頭線、東京メトロ
銀座線・半蔵門線・副都心線の渋谷駅下車

徒歩：JR渋谷駅東口より、高樹町方面へ高速道路3号線沿いに8分

都バス：JR渋谷駅東口、「学03日赤医療センター行き」1つ目「渋谷3丁目」
下車すぐ

第56回 東京心エコー図研究会

プログラム

開催日：平成26年11月29日（土）

時間：13:50～17:00

会場：日本薬学会長井記念館「長井記念ホール」

共催 東京心エコー図研究会

アストラゼネカ株式会社

塩野義製薬株式会社

フクダ電子株式会社

日本光電東京株式会社

後援 日本心エコー図学会

※研究会出席時に、受付にて会費500円を徴収させていただきます

※日本超音波医学会・超音波専門医資格、超音波検査士資格の単位を5単位取得できます

※プログラムはホームページからもご確認頂けます

URL：http://square.umin.ac.jp/tokyo-e/index.html

【情報提供】（ 13:50～14:00 ）

「クレストール錠」 アストラゼネカ株式会社

【ご連絡】

代表世話人 羽田 勝征（日本心臓血圧研究振興会 榊原記念クリニック）

【開会挨拶】（ 14:00～14:05 ）

第 56 回 当番世話人 喜納 峰子（東京医科大学八王子医療センター循環器内科 検査部長）

【症例検討】（ 14:05～15:45 ）

座長：芦原 京美（東京女子医科大学 循環器内科 助教）

村田 光繁（慶應義塾大学医学部 臨床検査医学 専任講師）

1) 術後 35 年に労作時息切れが出現した心房中隔欠損症術後の一例

北里大学医学部 循環器内科学

中村洋範、小板橋俊美、柿崎良太、前川恵美、猪又孝元、阿古潤哉

2) 経胸壁 3D 心エコーでの詳細な観察が有効であった

僧帽弁閉鎖不全症の一例

横浜みなと赤十字病院 心臓血管外科 1)

東京都保健医療公社 荏原病院 循環器内科 2)

有馬 秀紀 1)2)、中村 憲司 2)、田淵 典之 1)

3) 僧帽弁術前心エコーで右房内異常構造物を認めた一例

東京都立多摩総合医療センター 循環器内科

伊東勘介、永田健一郎、植松庄子、岡部雄太、大野睦記、巴里彰吾、辻正樹、

西村睦弘、浅野奏、小木曾正隆、森大、岩波裕史、磯貝俊明、二川圭介、田中博之

4) 特異な経過をとった重症心不全をともなう

大動脈弁閉鎖不全症の一手術症例

国家公務員共済組合連合会 虎の門病院

三木健嗣 1)、田中慶太 1)、成瀬好洋 1)、児玉隆秀 2)、石綿清雄 2)

循環器センター外科 1) 循環器センター内科 2)

◆◆◆◆◆ 休憩（ 15:45～16:00 ） ◆◆◆◆◆

【特別講演】（ 16:00～16:55 ）

座 長：東京医科大学八王子医療センター

循環器内科 検査部長 喜納 峰子

『SHD診療における心エコーの役割』

大阪大学大学院医学系研究科 保健学専攻機能診断科学講座

教授 中谷 敏先生

【ベストイメージング発表】（ 16:55～17:00 ）

【閉会挨拶】

第56回 当番世話人 喜納 峰子（東京医科大学八王子医療センター循環器内科 検査部長）